

In deze rubriek vragen wij u een diagnose te stellen aan de hand van een (aantal) foto('s) en een korte omschrijving. Op pagina 120 en op www.praktishepediatrie.nl kunt u uw diagnose controleren.

Een benauwde peuter

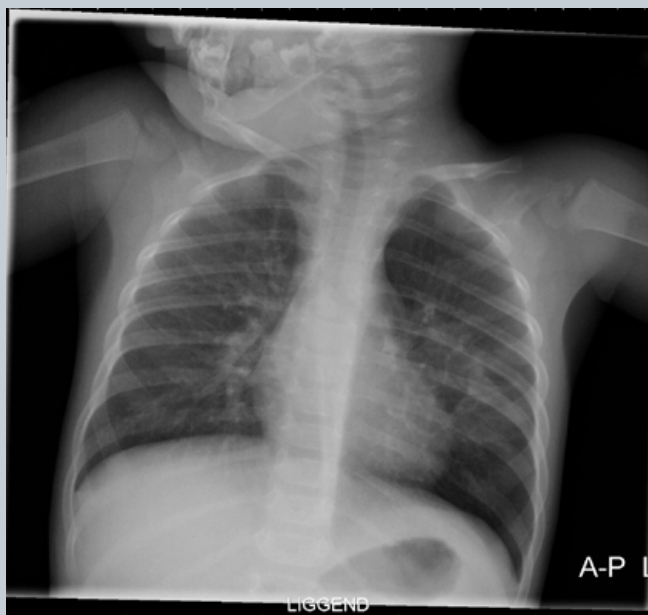


Foto A

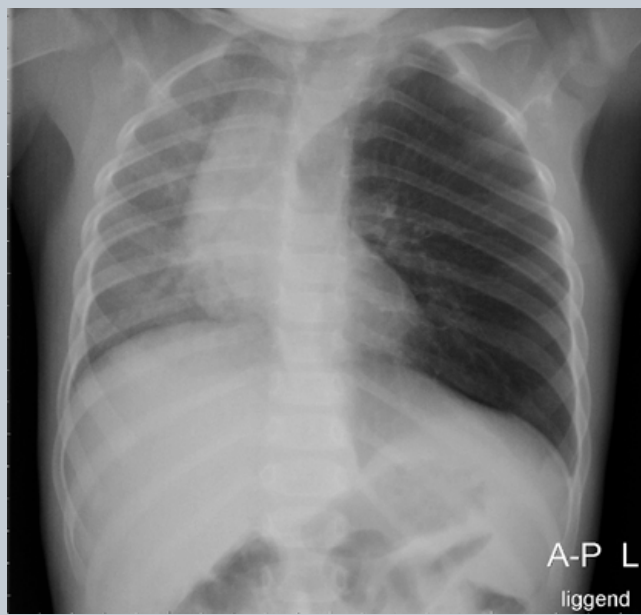

Foto B

Anne Smets

Casus

Een peuter van 16 maanden presenteert zich met de volgende anamnese: sinds de leeftijd van 8 maanden is ze regelmatig benauwd, waarvoor de huisarts salbutamol heeft voorgeschreven. Ze hoest veel, vooral 's avonds in bed, waarna ze vaak moet overgeven. Volgens het consultatiebureau is er een afname van het gewicht. In huis zijn drie katten aanwezig.

Bij lichamelijk onderzoek is er een temperatuur van 39,5 °C. Over de longen worden geen afwijkingen gehoord, ook geen verlengd piepend expirium. Rood trommelvies rechts. Foto A wordt gemaakt en er wordt behandeling ingesteld: amoxicilline, salbutamol en fluticason.

Na drie weken wordt de thoraxfoto herhaald (foto B).

Wat is uw diagnose?

- A hernia diaphragmatica
- B cysteuze malformatie links
- C aspiratie van een corpus alienum
- D pneumothorax als gevolg van hoesten

Drs. A.M.J.B. Smets,
kinderradioloog, Academisch
Medisch Centrum, Amsterdam