

# Een afwijking aan de schouder

50

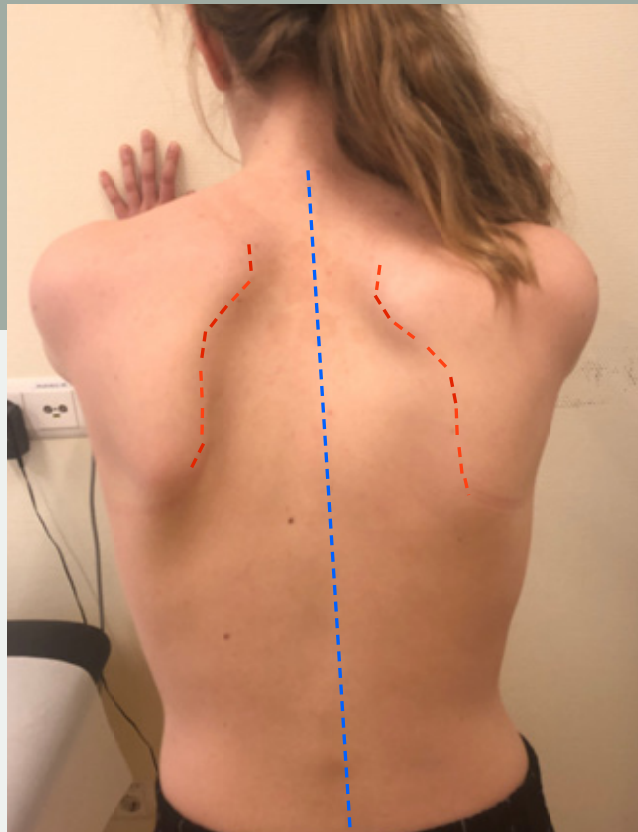
Lisa Magermans, Jolita Bekhof,

Niels Schoenmaker

**Drs. L. Magermans**, coassistent, Isala, Zwolle

**Dr. J. Bekhof**, kinderarts, Isala, Zwolle

**Drs. N. Schoenmaker**, kinderneuroloog, Isala, Zwolle



**Figuur 1**

De scapula alata links bij patiënte, met mediale deviatie en enige hoogstand.

## Casus

*Op de polikliniek Kindergeneeskunde zagen wij een 14-jarig meisje vanwege sinds twee maanden bestaande klachten van de linkerschouder. Bij bewegen van de schouder had zij een diffuus onaangenaam maar niet pijnlijk gevoel in de linkerarm. De functie van de linkerarm was anamnestic onbeperkt.*

*Voorafgaand bestonden geen bijzonderheden, met name geen trauma of pijnklachten. Patiënte zat in de tweede klas van het vwo.*

*Lichamelijk onderzoek toonde bij afzonderlijk testen van de spierkracht aan de armen geen parese. Aan de schouders werd, bij steunen tegen de muur met gestrekte armen, een scapula alata links gezien met mediale deviatie en enige hoogstand (figuur 1). De sensibiliteit aan de armen was ongestoord, de reflexen aan de armen waren symmetrisch normaal opwekbaar.*

In deze rubriek vragen wij u een diagnose te stellen aan de hand van een of meer foto's en een korte omschrijving.

Op pagina 64 en op [www.praktishepediatrie.nl](http://www.praktishepediatrie.nl) kunt u uw diagnose controleren.

Wat is uw diagnose?