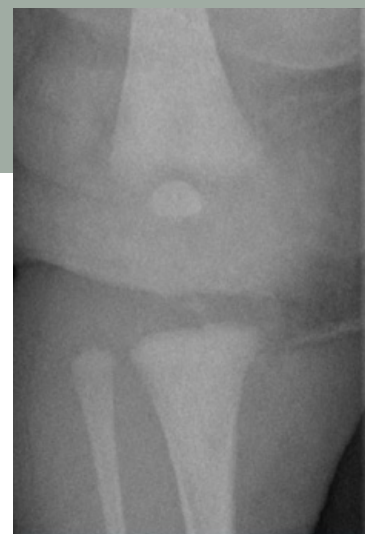
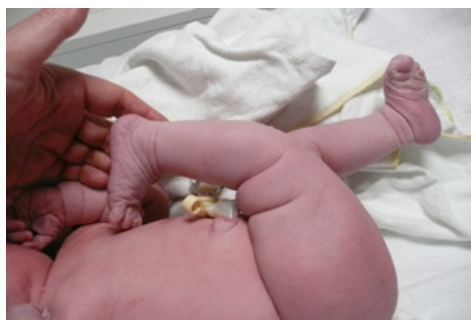

Een pasgeborene met abnormale stand van het rechterbeen en overstrekte knie

Jore Willems, Pim van Egmond

J.H. Willems, orthopedisch chirurg,
Sint Maartenskliniek, Nijmegen

P.W. van Egmond, orthopedisch
chirurg, Elisabeth-TweeSteden
Ziekenhuis, Tilburg



Figuur 1 en 2

Casus

Via een intercollegiaal contact kregen wij het verzoek een pasgeboren kind te onderzoeken. Het meisje was de dag ervoor à terme geboren via een ongecompliceerde natuurlijke bevalling. De zwangerschap was zonder complicaties of bijzonderheden verlopen. Er was geen sprake van een stuitligging en ze had een goede start. Na de geboorte viel een abnormale stand van het rechterbeen op met een overstrekte knie (figuur 1).

In de familie komen geen afwijkingen voor van het steun- en bewegingsapparaat. De pasgeborene heeft een gezonde twee jaar oudere broer. Bij het lichamelijk onderzoek viel op dat de rechterknie in 70 graden hyperextensie stond. Anterieur van de knie waren twee huidplooiën te zien. Actieve beweging was mogelijk maar beperkt. De knie had een hyperextensiestand. Passief kon de knie tot ongeveer 40 graden flexie gereduceerd worden. Het onderbeen stond in lijn met het bovenbeen. Een aanvullende röntgenfoto liet geen skeletabnormaliteiten zien en bevestigde het correcte alignment (figuur 2). Een aanvullende echo van de heup liet geen heupdysplasie zien. Het overige lichamelijk onderzoek was zonder afwijkingen.

In deze rubriek vragen wij u een diagnose te stellen aan de hand van een of meer foto's en een korte omschrijving.

Op pagina 128 en op www.praktischepediatrie.nl kunt u uw diagnose controleren.

Wat is uw diagnose?