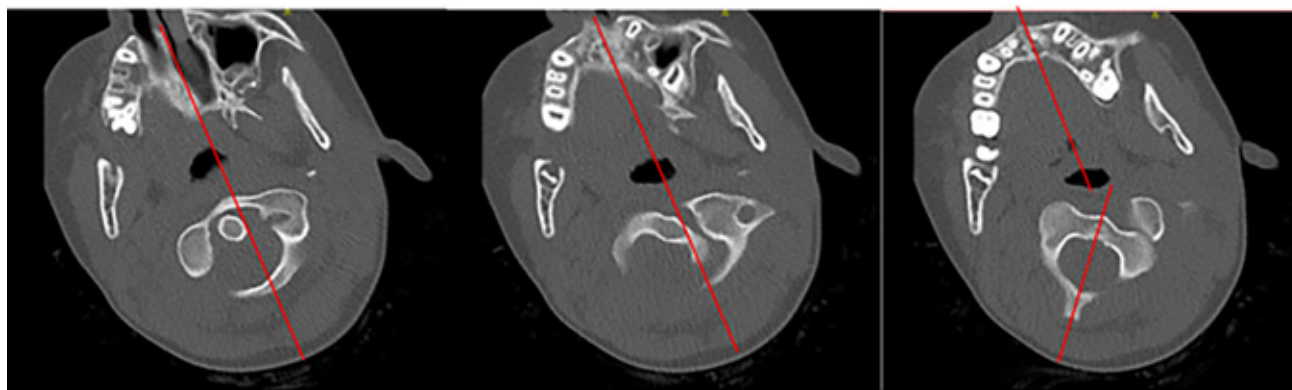


# Scheefstand van het hoofd na val van paard

Joëlle de Leeuw, Feico Halbertsma

**Drs. J.E. de Leeuw**, ANIOS kindergeneeskunde, afdeling Kindergeneeskunde, Máxima Medisch Centrum, Veldhoven  
**Dr. F. Halbertsma**, kinderarts, afdeling Kindergeneeskunde, Máxima Medisch Centrum, Veldhoven



Figuur 1 De 2D-beelden van de CT-scan.

In deze rubriek vragen wij u een diagnose te stellen aan de hand van een of meer foto's en een korte omschrijving.

Op [www.praktishepediatrie.nl](http://www.praktishepediatrie.nl) kunt u uw diagnose controleren.

## Casus

Een gezond meisje van 10 jaar kwam bij ons op de spoedeisende hulp. Zij was twee dagen eerder bij een val van een paard op de rechterzijde van haar hoofd terechtgekomen. De eerste opvang was verlopen conform ATLS-protocol. Direct na het ongeval was er een ongestoorde beweeglijkheid van het hoofd, maar een dag na het ongeval kon ze haar hoofd niet meer bewegen. Ze meldde geen tintelingen of krachtsverlies in de armen. De voorgeschiedenis was blanco en ze gebruikte geen medicatie.

Bij onderzoek zien wij een niet ziek meisje met weinig pijn, met een torticollis van het hoofd naar rechts waarbij de cervicale wervels niet goed palpabel zijn. De beweeglijkheid van het hoofd lijkt beperkt, zowel als gevolg van pijn als mechanisch. Kracht en sensibiliteit zijn in beide armen intact.

Wat is uw diagnose?