Scheefstand van de nek

Diagnose

Er werd een atlantoaxiale (C1-C2) rotatoire subluxatie gezien. Deze is waarschijnlijk ontstaan door een (mild) trauma tijdens het stoeien op de voorgaande dag.
Een scheefstand van het hoofd, ook wel torticollis genoemd, kan zowel congenitaal als verworven zijn. Een torticollis is in de meeste gevallen een relatief onschuldig spiergerelateerd probleem maar er zijn ook ernstiger oorzaken.[1] Er wordt onderscheid gemaakt tussen acute torticollis (zoals bij infectie of trauma) en de zeldzamere langzaam progressieve torticollis (zoals bij tumoren of spierziekten). Naast anamnese en lichamelijk onderzoek verricht men neurologisch onderzoek en beoordeelt men actieve en (voorzichtig) passieve bewegingsbeperking.
Bij verdenking op nekwervelletsel na trauma kan een conventionele röntgenfoto de diagnose ondersteunen. Omdat een subluxatie hierop kan worden gemist, wordt bij kinderen vaker *low dose*-CT-onderzoek geadviseerd. MRI-onderzoek kan geïndiceerd zijn bij verdenking op specifieke ziektebeelden (zoals tumoren) of ter uitsluiting van myelumcompressie.
Fracturen van de cervicale wervelkolom komen bij kinderen zelden voor door de relatief grote elasticiteit van de intervertebrale ligamenten. Deze elasticiteit maakt kinderen echter kwetsbaarder voor subluxatie. Subluxatie treedt op tussen de atlas (C1) en de axis (C2). Dit segment laat normaal een rotatie van 40-45 graden toe. C1-C2-subluxatie wordt vooral gerapporteerd bij kinderen jonger dan 8 jaar.[2] Patiënten presenteren zich meestal in een gefixeerde zogenoemde Cock Robin-positie: lateroflexie naar de kant van de subluxatie, met rotatie naar de tegenovergestelde kant. Kenmerkend is dat het hoofd niet over de midline kan worden gedraaid, waarbij aandacht moet worden gegeven aan compensatoire bewegingen van de schouder. De meeste casussen worden beschreven na trauma of bij een inflammatoir proces in het hoofd-halsgebied, bijvoorbeeld na een operatie of infectie.[3]
De behandeling is afhankelijk van de klachten, de radiologische bevindingen en de oorzaak van de torticollis. Bij een milde presentatie wordt in eerste instantie conservatieve behandeling ingezet, bestaande uit adequate pijnstilling en immobilisatie met een harde halskraag, waarna spontane repositie optreedt. Manuele repositie is soms bijdragend. Terughoudendheid wordt hierbij echter geboden aangezien het een traumatiserende ervaring kan zijn. Soms wordt repositie onder algehele anesthesie bereikt. Bij onvoldoende resultaat is de volgende stap milde tractie met een glisson-lis, gevolgd door immobilisatie met een harde halskraag gedurende enkele weken.[4] Bij de meeste patiënten wordt hiermee volledig herstel bereikt zonder restverschijnselen.[5] Slechts zelden is langduriger tractie of een halovest geïndiceerd. In zeldzame gevallen dat de afwijking niet-reponeerbaar is of recidiveert, is operatieve behandeling nodig, met posterieure fixatie van C1-C2. Aangezien repositie vaak moeilijker is bij patiënten met klachten van langere duur, is tijdige herkenning van een C1-C2-subluxatie bij torticollis cruciaal.[2]
De patiënte uit onze casus werd voor specialistische zorg overgeplaatst naar een pediatrisch neurochirurgisch centrum. Hier werd onder pijnstilling en spierrelaxantia een spontane repositie naar neutrale stand bereikt. Er werd een harde halskraag aangemeten, die na twee weken bij poliklinische controle kon worden verwijderd.

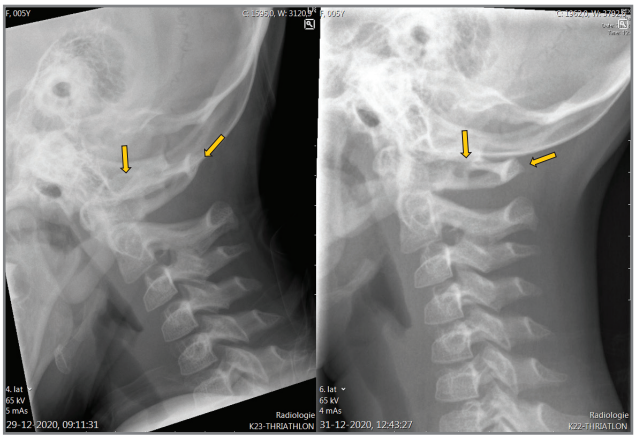

Figuur 2 Conventionele röntgenopnamen, lateraal aanzicht van de cervicale wervelkolom.
Links: een dag na opname met observatie, pijnstilling en ondersteuning met een harde halskraag. Er is een scheefstand van de C1 zichtbaar, waarbij de posterieure ring geroteerd en geëleveerd staat naar craniaal.
Rechts: na twee dagen pijnstilling en ondersteuning met een harde halskraag staat C1 in de fysiologische stand ten opzichte van C2.

Bij controle waren de pijnklachten en de bewegingsbeperking van de nek geheel verdwenen en werd radiologisch verbetering van de subluxatie gezien (figuur 2).

Literatuur

1. Viccellio P, Simon H, Pressman BD, et al. A prospective multicenter study of cervical spine injury in children. 2001;108(2):E20.
2. Powell EC, Leonard JR, Olsen CS, et al. Atlantoaxial rotatory subluxation in children. Pediatr Emerg Care. 2017;33(2):86-91.
3. Deichmueller CMC, Welkoborsky HJ. Grisel's syndrome-a rare complication following "small" operations and infections in the ENT region. Eur Arch Oto-Rhino-Laryngol. 2010;267(9):1467-1473.
4. Masoudi MS, Derakhsan N, Ghaffarpasand F, et al. Management of pediatric atlantoaxial rotatory subluxation with a simple handmade cervical traction device: doing more with less. World Neurosurg. 2017;106:355-358.
5. Pilge H, Holzapfel BM, Lampe R, et al. A novel technique to treat Grisel's syndrome: Results of a simplified, therapeutical algorithm. Int Orthop. 2013;37(7):1307-1313.